

# 儿童常染色体显性遗传性多囊肾病

现在筛查有益于以后的救治吗?

## Autosomal dominant polycystic kidney disease in children

Screen now to save later?

来源:BMJ 2016;353:i2957 doi: 10.1136/bmj.i2957

儿童常染色体显性遗传性多囊肾病 (Autosomal dominant polycystic kidney disease, ADPKD) 也就是以前众所周知的“成人多囊肾”,大多数的病例直到成年期才发现。然而,多囊肾病比较常见的并发症比如高血压、心血管疾病等可能在疾病被发现前就已经发生了。在儿童中进行多囊肾病的早期筛查,可以发现那些已经出现早期并发症的患者,而且有随机对照试验也阐述了进行早期干预可以减缓疾病的进一步进展。尽管如此,在英国目前只有极少数有多囊肾病家族史的儿童被筛查。

ADPKD 是最常见的遗传性肾病,英国 65 岁以下需要肾移植治疗的患者中约 10% 是 ADPKD 患者<sup>1</sup>。大部分患者在前 30 多年是没有症状的,典型的症状往往表现为腹痛或是偶然发现的高血压。肾脏疾病表现为双侧肾小管渐进性的囊性扩张,直到最后压迫肾实质并导致肾脏增大。患者在发展为高血压后,疾病会进入一个加速恶化的轨迹,肾功能会出现进行性恶化,大约一半左右的患者会在 60 岁之前发展至终末期肾病(图 1)<sup>2</sup>。心血管疾病也是常见的并发症和引起死亡的常见原因<sup>3</sup>。

儿童期 ADPKD 有时是在常规的产前 B 超时,或者在出现一些症状做辅助检查时发现,亦或是发现存在家族史而筛查发现的。目前的共识是延缓对有患病风险但无症状的儿童做进一步的辅助检查,这也是因为 ADPKD 属于成人肾病,即使早期发现目前也暂时没有特异性的治疗方法可以减缓疾病的进展。为了支持这种观点,改善

全球肾脏病预后组织近来也不建议对无症状的儿童进行疾病的早期筛查<sup>4</sup>。

然而,目前有越来越多的证据表明一些可供测量的早期症状,比如特异性高血压、心血管功能不全、肾脏体积增大等都是受累儿童的早期表现。而且,有研究表明,早期尽量减少危险因子的暴露可中止疾病的进一步恶化。此外,近年来通过对 ADPKD 囊肿形成分子机制的研究,为疾病的靶向性治疗提供了可能。尽管目前的药物只可在成人应用,但我们应该认识到,疾病可能在儿童期或青春期就已经开始,而且进展的过程比我们之前预想的要早。

目前已知大概有 1/3 的患病儿童存在明显的高血压。左心室肥大可以发生在高血压(血压高于同年龄、性别和身高的第 95 百分位)和正常血压的儿童(血压在第 75 和第 95 百分位之间)<sup>5</sup>。给正常血压儿童应用血管紧张素转换酶抑制剂将其血压控制在第 50 百分位左右,可以减缓左心室肥大的形成,进而延缓肾功能的恶化<sup>6</sup>。另外,普伐他汀还可以减缓肾脏结构性病变的恶化<sup>7-8</sup>。正常血压的 ADPKD 年轻患者还经常有左右心室收缩功能不良、血管内皮功能障碍、颈动脉内膜中层增厚、冠状动脉血流速度下降等<sup>9-11</sup>。

英国国家健康与临床优选研究所 (NICE) 近年来通过第一种 ADPKD 成人慢性肾病 2~3 期的靶向治疗药物<sup>12</sup>,去氨加压素拮抗剂。我们相信儿童对这类药物的副作用耐受性很差。然而,一些用于其他疾病的药物经过调整也正在开发中。这种从症状性到预防性治疗的转变,

Satyamaanasa Polubothu  
academic clinical fellow<sup>1</sup>,  
Amanda Richardson  
paediatric nephrology specialist trainee<sup>2</sup>,  
Larissa Kerecuk  
consultant paediatric nephrologist<sup>3</sup>,  
Manish D Sinha  
consultant paediatric nephrologist<sup>2</sup>

<sup>1</sup>Great Ormond Street Hospital, London WC1N 3JH, UK;  
<sup>2</sup>Department of Paediatric Nephrology, Evelina London Children's Hospital, London, UK;  
<sup>3</sup>Department of Paediatric Nephrology, Birmingham Children's Hospital, Birmingham, UK

Correspondence to: S Polubothu mpolubothu@gmail.com

李文静 译  
北京和睦家医院 儿科  
杜忠东 校  
首都医科大学附属北京儿童医院

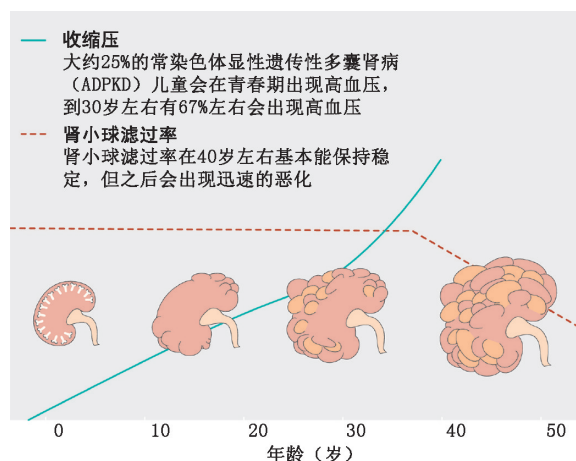


图1 常染色体显性遗传性多囊肾病随年龄进展图。与之相对应出现的血压、肾小球滤过率以及囊肿大小的变化

提供了一个好时机,对目前儿童期ADPKD诊疗常规提出质疑。有趣的是,NICE建议给有家族性高胆固醇血症风险的儿童做基因检测,这是另外一种可能存在长期严重并发症的遗传性疾病。

全科医师、肾脏病专科医师、遗传学医师和儿科医师必须意识到ADPKD并不是只有成人会有疾病。这种重要信息的普及可以早期发现并重视儿童高血压患者,从而为延缓疾病的进展提供机会。我们非常迫切的希望英国出台一些类似的规范告知医务人员并优化和统一诊疗方案,最终提高此类患者群的长期健康状况和生存质量。

数以千计尚未得到医疗干预的患者需要资源的重新配置和进一步优化,但就目前的英国国家健康体系(NHS)来说,这的确很难做到。而且,从伦理上来讲,虽然从临床上可能已经暗示存在确定的诊断,但因为保险的负支出,一些需要基因检测的儿童或许还不能签署知情同意。尽管这些因素持续存在,我们也不能再忽略这些ADPKD儿童了。

我们建议尽快召集临床医师、伦理学家、医疗保健部门人员,同时也包括ADPKD的患者和他们的家庭成员召开国家级会议讨论一个解决的办法。比起用在因延误高血压治疗引起的并发症和慢性肾脏病的大量费用来说,用在筛查和早期疾病干预的费用则是微乎其微。

利益竞争(Competing interests): We have read and understood BMJ

policy on declaration of interests and have nothing to declare.

来源及同行评议(Provenance and peer review): Commissioned; externally peer reviewed.

## 参考文献

- Gilg J, Caskey F, Fogarty D. UK renal registry 18th annual report. Chapter 1: UK renal replacement therapy incidence in 2014: national and centre-specific analyses. *Nephron* 2016;132(Suppl 1): 9-40.pmid:27100468.
- Gabow PA. Autosomal dominant polycystic kidney disease. *N Engl J Med* 1993;329:332-42. doi:10.1056/NEJM199307293290508 pmid: 8321262.
- Eceder T, Schrier RW. Cardiovascular abnormalities in autosomal-dominant polycystic kidney disease. *Nat Rev Nephrol* 2009;5:221-8. doi:10.1038/nrneph.2009.13 pmid: 19322187.
- Chapman AB, Devuyst O, Eckardt KU, et al. Autosomal-dominant polycystic kidney disease (ADPKD): executive summary from a kidney disease: improving global outcomes (KDIGO) controversies conference. *Kidney Int* 2015;88:17-27. doi:10.1038/ki.2015.59 pmid: 25786098.
- Cadnapaphornchai MA, McFann K, Strain JD, Masoumi A, Schrier RW. Increased left ventricular mass in children with autosomal dominant polycystic kidney disease and borderline hypertension. *Kidney Int* 2008;74:1192-6. doi:10.1038/ki.2008.397 pmid: 18716604.
- Cadnapaphornchai MA, McFann K, Strain JD, Masoumi A, Schrier RW. Prospective change in renal volume and function in children with ADPKD. *Clin J Am Soc Nephrol* 2009;4:820-9. doi: 10.2215/CJN.02810608 pmid:19346430.
- Cadnapaphornchai MA, George DM, McFann K, et al. Effect of pravastatin on total kidney volume, left ventricular mass index, and microalbuminuria in pediatric autosomal dominant polycystic kidney disease. *Clin J Am Soc Nephrol* 2014;9:889-96. doi: 10.2215/CJN. 08350813 pmid:24721893.
- Klawitter J, McFann K, Pennington AT, et al. Pravastatin therapy and biomarker changes in children and young adults with autosomal dominant polycystic kidney disease. *Clin J Am Soc Nephrol* 2015;10:1534-41. doi:10.2215/CJN.11331114 pmid: 26224879.
- Kocaman O, Oflaz H, Yekeler E, et al. Endothelial dysfunction and increased carotid intima-media thickness in patients with autosomal dominant polycystic kidney disease. *Am J Kidney Dis* 2004;43:854-60. doi:10.1053/j.ajkd.2004.01.011 pmid:15112176.
- Borresen ML, Wang D, Strandgaard S. Pulse wave reflection is amplified in normotensive patients with autosomal-dominant polycystic kidney disease and normal renal function. *Am J Nephrol* 2007;27:240-6. doi:10.1159/000101369 pmid: 17389784.
- Nowak KL, Farmer H, Cadnapaphornchai MA, Gitomer B, Chonchol M. Vascular dysfunction in children and young adults with autosomal dominant polycystic kidney disease. *Nephrol Dial Transplant* 2016;gfw013.pmid:27001648.
- National Institute for Health and Care Excellence. Tolvaptan for treating autosomal dominant polycystic kidney disease. NICE, 2015.

BMJ takes no responsibility for the accuracy of the translation from the published English language original and is not liable for any errors that may occur.